

# Disfunzione diastolica intermittente di protesi aortica meccanica: un caso clinico

Francesco Pinneri, Francesco De Felice, Enrico Gostoli, Luca Garzaro, Antonio Mazza, Giorgio Borello

*Divisione di Cardiologia, Ospedale Civico, Chivasso (TO)*

**Key words:**  
**Aortic prosthesis;**  
**Fibrous tissue**  
**overgrowth.**

**We describe the case of a 48 year-old man whose Sorin bileaflet aortic prosthesis presented persistent systolic and intermittent diastolic failure due to fibrous tissue overgrowth in the left ventricular outflow tract.**

(Ital Heart J Suppl 2000; 1 (9): 1203-1205)

Ricevuto il 2 maggio 2000; nuova stesura il 31 maggio 2000; accettato il 5 giugno 2000.

*Per la corrispondenza:*

Dr. Francesco Pinneri

*Divisione di Cardiologia  
Ospedale Civico  
Corso Galileo Ferraris, 3  
10134 Chivasso (TO)*

La chirurgia delle valvole cardiache si avvale dell'impiego di materiali protesici in continua evoluzione, realizzati con finalità di aderenza sempre maggiore alle esigenze di durata, emodinamiche, reologiche, di inerzia biologica e minore interferenza possibile con i processi coagulativi del ricevente. Malgrado l'evoluzione raggiunta nell'arco di decenni, sono possibili disfunzioni delle protesi meccaniche determinate da distacco (asettico e settico), trombosi della protesi, danno strutturale di elementi della stessa o malfunzionamento causato da tessuto cicatriziale prodotto da alterata reattività tissutale dell'organismo ospite.

Descriviamo un caso di malfunzionamento di protesi bidisco impiantata in sede aortica, determinato da un meccanismo, infrequente nell'adulto, di interferenza con la dinamica degli elementi mobili della protesi da parte di tessuto cicatriziale formatosi nel tratto di efflusso del ventricolo sinistro. La diagnosi è stata effettuata attraverso il riconoscimento clinico, ecocardiografico e cinefluoroscopico di una disfunzione sistolica e diastolica intermittente della protesi valvolare.

## Descrizione del caso

Un uomo di 48 anni è pervenuto alla nostra osservazione nell'ambito di controlli di follow-up per una cardiopatia valvolare operata. La patologia pre-intervento consisteva in una stenosi valvolare aortica di grado severo su valvola bicuspidale, dilatazione dell'aorta ascendente, normale anatomia

delle coronarie epicardiche, normale contrattilità ventricolare sinistra. L'intervento cardiocirurgico aveva comportato l'impianto di tubo protesico in aorta ascendente e sostituzione della valvola aortica con protesi meccanica bidisco Sorin n. 23. Un ecocardiogramma transtoracico (ETT) pre-dimissione segnalava modesto gradiente sistolico transprotesico aortico (gradiente Doppler di picco 40 mmHg e medio 20 mmHg) che al follow-up successivo risultava progredito fino a valori compatibili con stenosi severa (gradiente massimo 95 mmHg, medio 55 mmHg), peraltro asintomatico.

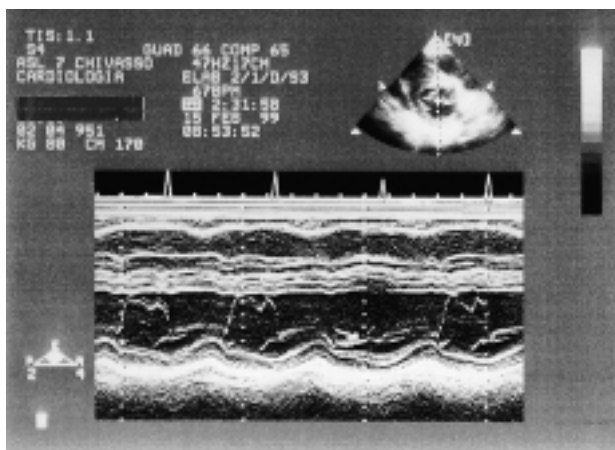
In considerazione dell'elevato gradiente transprotesico il caso clinico è stato proposto alla valutazione cardiocirurgica per reintervento. Tale indicazione veniva respinta per l'assenza di sintomi ed il paziente restituito al follow-up.

Per un processo febbrile di lunga durata il paziente veniva successivamente ricoverato e sottoposto ad indagini cliniche che documentavano un'anemizzazione moderata nell'ambito di un processo endocarditico subacuto ad emocolture negative. In occasione di tale ricovero l'ETT e l'ecocardiogramma transesofageo (ETE) confermavano il gradiente sistolico transprotesico aortico moderato-severo, in assenza di altri segni di disfunzione protesica.

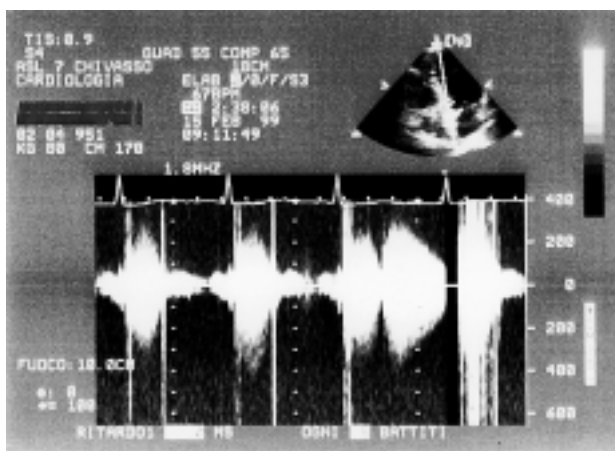
Qualche mese dopo il paziente si presentava al follow-up ambulatoriale riferendo una sintomatologia caratterizzata da cardiopalmo ritmico e transitorio senso di oppressione precordiale. In occasione di tale controllo un'attenta e prolungata auscultazione cardiaca rilevava, oltre ad un soffio

mesosistolico 2/4 aortico, la presenza di un incostante soffio protodiastolico 2/4 su focolaio di Erb con componente diastolica dei click incostantemente sdoppiata.


L'ETT documentava: all'M-mode un'incostante mancata chiusura dell'emidisco anteriore della protesi, coincidente con la ridotta-assente apertura del lembo anteriore mitralico (Fig. 1), l'incostante mancata apertura sistolica ora di uno ora dell'altro emidisco; al Doppler continuo veniva confermata la presenza costante del gradiente sistolico di grado severo precedentemente riscontrato a carico della protesi, con saltuari isolati incrementi nel ciclo cardiaco successivo ad isolato ed intermittente rigurgito diastolico (Fig. 2); al color Doppler veniva evidenziata la presenza di *aliasing* determinato da intermittente rigurgito diastolico di grado variabile da moderato a severo nella via di efflusso del ventricolo sinistro (Fig. 3).



**Figura 1.** Ecocardiogramma M-mode con fascio ultrasonico a livello dei lembi mitralici. Nel terzo ciclo da sinistra è documentata una mancata apertura diastolica del lembo anteriore mitralico (freccia curva) e uno spostamento anteriore telediastolico del setto interventricolare da aumento episodico del riempimento ventricolare.



**Figura 2.** Eco-Doppler con onda continua e fascio ultrasonico posizionato parallelamente all'efflusso ventricolare sinistro-aorta ascendente. Si osserva un progressivo incremento del gradiente sistolico transprotesico malgrado ritmo sinusale regolare e l'"occasionale" rigurgito diastolico da disfunzione diastolica intermittente della protesi aortica (terzo ciclo da sinistra).



**Figura 3.** Eco color Doppler M-mode in proiezione parastenale asse lungo e fascio ultrasonico posizionato ortogonalmente al tratto di efflusso del ventricolo sinistro. Nel terzo ciclo da sinistra è presente un *aliasing* olodiastolico di ampio spessore che occupa il tratto di efflusso del ventricolo sinistro.

L'ETE confermava tale reperto ma non consentiva la diagnosi delle cause del malfunzionamento intermittente della protesi per i riverberi della stessa nella zona valvolare interessata dalle escursioni degli emidischi.

La cinefluoroscopia evidenziava invece un intermittente inceppo dei movimenti di apertura e di chiusura ora di uno, ora di entrambi gli emidischi. L'apporto diagnostico di tale esame ai fini della precisazione del meccanismo della disfunzione protesica è risultato rilevante in quanto ha documentato l'intermittenza del blocco non solo del movimento diastolico, ma anche del movimento di apertura degli emidischi. Questo rimandava ad una causa extraprotetica la ragione della presenza di un gradiente sistolico patologico di base su cui si inserivano parossistici incrementi in rapporto all'intermittente inceppo degli emidischi.

Sulla base di tali evidenze cliniche e strumentali il paziente è stato sottoposto a nuovo intervento cardiocirurgico con riscontro di un cercine fibroso sottovalvolare che determinava ostruzione nella via di efflusso ventricolare sinistra (gradiente sistolico significativo costante) ed, intermittenemente, ostacolava parzialmente il movimento di chiusura degli emidischi. Non si riscontrava "pannus" sull'anello protesico, ma la presenza di un cercine fibroso su tutta la circonferenza del vaso, più prominente nel tratto di efflusso ventricolare sinistro a ridosso del margine inferiore dell'anello protesico, dove, intermittenemente, invadeva l'area di escursione degli emidischi.

La recisione circolare del cercine fibroso risolveva l'ostruzione e liberava l'escursione degli emidischi per cui non era necessario rimuovere la protesi.

L'ETT postoperatorio documentava una normale funzione protesica e, ad 1 anno, i parametri Doppler della protesi non documentano significativo gradiente o presenza di rigurgito transprotesico.

## Discussione

Il riscontro di un'interferenza da parte di un cercine valvolare fibroso con i movimenti di chiusura ed apertura di una protesi valvolare meccanica in un soggetto adulto è un evento raro. Inoltre i casi riportati in letteratura riguardano essenzialmente protesi impiantate in sede mitralica<sup>1-4</sup> mentre non esistono descrizioni di disfunzione intermittente da cercine fibroso per quanto riguarda protesi meccaniche posizionate in sede aortica.

Come è noto, in assenza di sintomi, le difficoltà del riconoscimento di una disfunzione sistolica di una protesi meccanica aortica derivano sia dalla presenza di artefatti generati dalle componenti strutturali delle protesi all'ecocardiogramma mono e bidimensionale, sia dal frequente riscontro di gradienti transprotesici elevati al Doppler continuo e pulsato che, in assenza di evidenza di patologie ostruenti la via di efflusso ventricolare sinistra, possono essere attribuiti a *mismatch* protesi-paziente, jet ad alta velocità localizzati ai margini degli emidischi, ed all'incompleta applicazione del teorema di Bernoulli per il calcolo del gradiente<sup>5-7</sup>.

Una disfunzione diastolica intermittente di protesi meccaniche in sede aortica, con rigurgito importante, è evenienza infrequente. Quando essa si verifica, se l'entità del rigurgito è tale da non poter essere attribuita a "lavaggio", la diagnosi di malfunzionamento protesico è più sicura che in presenza di solo gradiente sistolico.

Nel caso da noi descritto, il rilievo di tale disfunzione intermittente con l'auscultazione cardiaca prolungata, con l'ETT e con l'ETE ha costituito un elemento importante ai fini dell'indicazione a reintervento; i dati ecocardiografici, però, hanno reso ragionevole solo supporre un blocco costante del movimento di apertura di un emidisco (che poteva spiegare la presenza di un gradiente sistolico di entità rilevante) e un disturbo intermittente del movimento di chiusura dello stesso o dell'altro emidisco (alla base del rigurgito diastolico intermittente).

Con cinefluorografia è stato invece documentato direttamente il caotico susseguirsi, malgrado ritmo stabilmente sinusale regolare, di cicli cardiaci con incepto ora del meccanismo di apertura, ora di quello di chiusura di uno o dell'altro elemento mobile.

Pertanto, nel follow-up clinico ecocardiografico di pazienti sottoposti a chirurgia delle valvole cardiache con impianto di protesi meccaniche, la valutazione clinica accurata non dovrebbe prescindere da un'auscultazione prolungata degli eventi acustici cardiaci, al fine di

cogliere manifestazioni intermittenti di disfunzione protesica. Occorre inoltre associare una verifica morfologica e, quando possibile, funzionale accurata dei parametri della protesi. In presenza di segni Doppler di disfunzione protesica, sia a impronta ostruttiva che di insufficienza, le metodiche ecocardiografiche costituiscono un mezzo diagnostico fondamentale ma non sempre conclusivo nella diagnosi di disfunzione protesica. La cinefluoroscopia, con la possibilità di visualizzare l'escursione degli elementi mobili delle protesi meccaniche o movimenti anomali dell'anello protesico, costituisce un supporto prezioso nella valutazione del paziente con elementi clinici o ecocardiografici di sospetta disfunzione protesica.

## Riassunto

Descriviamo il caso di un uomo di 48 anni la cui protesi valvolare aortica bidisco Sorin ha presentato una disfunzione diastolica intermittente associata a disfunzione sistolica costante provocata da tessuto fibroso formatosi nel tratto di efflusso del ventricolo sinistro.

*Parole chiave:* Protesi aortica; Cercine fibroso.

## Bibliografia

1. Vitale N, Paparella D, Ranieri VM, et al. Survival despite almost complete fibrous obstruction of a Sorin tilting disc mitral prosthesis. *Tex Heart Inst J* 1996; 23: 167-9.
2. Masiello P, Cassano V, Di Benedetto G. Fibrous tissue ring: an uncommon cause of severe prosthetic valve stenosis. *J Thorac Cardiovasc Surg* 1995; 109: 1253.
3. Kaneko Y, Furuse A, Takeshita M, Miyaji K, Yagyu K. Fibrous tissue overgrowth and prosthetic valve endocarditis: report of a case. *J Thorac Cardiovasc Surg* 1997; 45: 150-2.
4. Lengyel M, Banyai F, Tomcsanyi I, et al. Echocardiographic diagnosis of intermittent failure of a mitral valve prosthesis. *Orv Hetil* 1995; 136: 603-7.
5. Khan S. Assessment of prosthetic valve hemodynamics by Doppler: lessons from in vitro studies of the St Jude valve. *J Heart Valve Dis* 1993; 2: 183-9.
6. Baumgartner H, Khan S, De Robertis M, Czer L, Maurer G. Discrepancies between Doppler and catheter gradients in aortic prosthetic valves in vitro - a manifestation of localized gradients and pressure recovery. *Circulation* 1990; 82: 1467-75.
7. Laske A, Jenni R, Maloigne M, Vassalli G, Bertel O, Turina MJ. Pressure gradients across bileaflet aortic valves by direct measurement and echocardiography. *Ann Thorac Surg* 1996; 61: 48-57.